Aus dem Anatomischen Institut der Tierärztlichen Fakultät der
Ludwigs-Maximilians-Universität München.
Vorstand: Professor Dr. A. O. Stoß.

# Das Kopfskelett des Sumpfbibers

Inaugural-Dissertation
zur
Erlangung des akademischen Grades eines Doktors
der
Veterinärmedizin an der Tierärztlichen Fakultät
der
Universität in München

vorgelegt von

Kurt Siefke
Tierarzt aus München

München 1939

Druckerei und Verlag wissenschaftlicher Werke Konrad Triltsch
Würzburg-Aumühle

Gedruckt mit Genehmigung des Dekans
der Tierärztlichen Fakultät der Universität München.

Dekan: Professor Dr. W. Ernst.
Berichterstatter: Professor Dr. A. O. Stoß.

Tag der mündlichen Prüfung: 23. Februar 1939.

R. UNIV.
BIBLIOTHEEK
LEIDEN

*Meinen lieben Eltern*
*gewidmet!*

Digitized by the Internet Archive
in 2026

https://archive.org/details/IA41554006_0026

## Inhaltsverzeichnis.


| | Seite |
|---|---|
| Einleitung | 1 |
| Material und Technik | 1 |
| Beschreibung der einzelnen Schädelknochen | 5 |
| A) Neurocranium | 5 |
| B) Splanchnocranium | 11 |
| Das Kopfskelett als Ganzes | 16 |
| Die Kopfhöhlen des Sumpfbibers | 20 |
| Die Zähne des Sumpfbibers | 21 |
| Schlußbetrachtung | 23 |
| Schrifttum | 25 |
| Abbildungen | 26 |

## Einleitung.

Die ursprüngliche Heimat des Sumpfbibers ist nach Walther (5) der südliche Teil Südamerikas, Argentinien und Chile. Im Schrifttum ist der Sumpfbiber unter den Namen: Myocastor coypus Mol., Myopotamus Bonariensis Commers., Hydromys coypus Geoff., Ragondin, Castor du Chili und Onouyia aufgeführt. Weber (6) teilt den Sumpfbiber, den Myocastor coypus Mol., zu der Familie Capromyidae, die zum Tribus Hystricoidae zählt. Der Tribus gehört wiederum zur Unterordnung Simplicidentata, die schließlich der großen Ordnung der Rodentia eingegliedert ist. Der Sumpfbiber wird wegen seines Pelzes in Farmen gehalten. In Deutschland wurde nach Walther (5) die erste Sumpfbiberfarm im Jahre 1926 in Gersthofen bei Augsburg von Dr. Kirner angelegt. In der Zeitschrift „Der deutsche Pelztierzüchter" wird dem Sumpfbiber zum ersten Mal im Jahre 1930 eine eigene Rubrik eingeräumt.

Der Sumpfbiber lebt an Seen und Flüssen, baut Schilfnester und Erdhöhlen und verbringt einen großen Teil seines Lebens im Wasser. Seine Nahrung besteht aus Pflanzen. Die Tiere vermehren sich während des ganzen Jahres. Eine bestimmte Zeit der Paarung konnte bisher mit Sicherheit nicht nachgewiesen werden. Das Weibchen, Metze genannt, wirft drei bis neun Junge, das Männchen führt die Bezeichnung Bock (Walther 5).

Über die Anatomie des Sumpfbibers enthält das Schrifttum bis jetzt nur wenige Abhandlungen. Meines Wissens ist hinsichtlich des Skeletts nur eine italienische Arbeit über das Kniegelenk von F. Naglieri (Monit. zool. ital. 43, 208—213, 1932) erschienen. Weitere Angaben über den Bau des Skeletts fehlen. Der Vorstand des Tieranatomischen Institutes der Universität München, Herr Professor Dr. A. O. Stoß, beauftragte mich deshalb, das Kopfskelett des Sumpfbibers zu untersuchen und zu beschreiben.

## Material und Technik.

Mit der Untersuchung an Sumpfbiberköpfen habe ich im September 1938 begonnen, also zu einer Zeit, in welcher frisches Untersuchungsmaterial nur ausnahmsweise zu bekommen war, da die Zeit der Pelzung erst im Dezember beginnt. Ich habe deshalb die

im Anatomischen Institut vorrätig gewesenen, skelettierten Schädel zunächst einer Untersuchung unterstellt und dabei auf dem Wege des Vergleichs mich über den Bau des Nagetierschädels allgemein unterrichtet. Es standen mir an skelettierten Schädeln aus dem Anatomischen Institut im ganzen 14 Sumpfbiberschädel verschiedenen Alters zur Verfügung. Genaue Angaben über das Alter fehlten leider, sodaß dasselbe lediglich nur annähernd geschätzt werden konnte auf Grund der Schädelgröße, der mehr oder weniger gut geschlossenen Nahtverbindungen sowie der Zahl bzw. der Abnützungserscheinungen der Backenzähne. Außerdem habe ich dank der freundlichen Vermittlung des Herrn Dr. Behringer aus verschiedenen deutschen Nutriazuchten mit Beginn der Pelzzeit Frischmaterial zugesandt bekommen. Hierbei war es auch möglich, die für meine Untersuchung notwendigen Unterlagen zu erhalten. Ich bat nämlich, mir bei Einsendung von Material mitzuteilen:

1. wie alt die Tiere waren, von welchen die Schädel stammten,
2. welchem Geschlecht die in Frage kommenden Tiere angehörten,
3. aus wieviel Tieren der Wurf bestand, aus dem das eingesandte Tier stammte und
4. ob das Tier an einer Krankheit verendete oder zum Zwecke der Pelzung getötet wurde.

Die Beantwortung dieser Fragen habe ich bei der Materialbeschaffung deshalb für notwendig erachtet, weil Form und Entwicklung des Schädels in verschieden starkem Maße abhängig sein kann von dem Geschlecht des Tieres und auch davon, ob ein Tier sich in voller Gesundheit entwickelte oder an einer langdauernden Krankheit litt, also vielleicht unterernährt war. Auch halte ich es nicht für ausgeschlossen, daß die Wurfzahl auf die Schädelentwicklung einen Einfluß auszuüben vermag, da bei einem starken Wurf die jugendlichen Tiere weniger günstig ernährt werden als bei einem solchen mit einer geringeren Anzahl von Tieren. Die Beantwortung der Fragen nach dem Alter der Tiere, von welchen ich die meist von der Haut befreiten Köpfe erhielt, sollte mir als Unterlage dienen für die Kenntnis der fortschreitenden Entwicklung des Schädels vom Zeitpunkt der Geburt des Tieres bis zu seinem ausgewachsenen Zustand. Bei diesbezüglicher Untersuchung erhoffte ich für die Altersbestimmung des Sumpfbibers einen brauchbaren Schlüssel zu finden. Das mir von der deutschen Nutria-Zuchtgemeinschaft und von Herrn Harting Osnabrück zur Verfügung gestellte Material bestand aus: Tabelle S. 3.

| Art des Materials | Geschlecht | Alter | Verarbeitung | Bemerkungen |
|---|---|---|---|---|
| Ein Jungtier mit Pelz | männlich | geburtsreif | Kopf zu mikroskopischen Schnitten verwandt | |
| Ein Jungtier mit Pelz | männlich | geburtsreif | Kopf in einzelne Knochen zerlegt | |
| Ein Kopf mit Weichteilen ohne Pelz | männlich | 6—7 Monate | Kopf wurde skelettiert | Todesursache: Darmkatarrh |
| Ein Kopf mit Pelz | männlich | 6 Monate | Kopf wurde skelettiert | Todesursache: Lungenentzündung. Schädel zertrümmert durch Schlag, unbrauchbar |
| Ein Kopf mit Pelz | männlich | 6 Monate | Kopf wurde skelettiert | |
| Ein Kopf ohne Pelz | weiblich | 20 Monate | Kopf wurde skelettiert | Tötung wegen Gebärmuttervorfall |
| Ein Kopf mit Weichteilen ohne Pelz | weiblich | 4½ Jahre | Kopf wurde skelettiert und photographiert | Todesursache: Darmriß |
| Ein Kopf ohne Weichteile u. Pelz. Nur eine Unterkieferhälfte | männlich | 8 Jahre | Kopf wurde skelettiert | Todesursache: Unterkieferverletzung |

Was die Technik der Bearbeitung betrifft, so habe ich den inneren Bau des Schädels an dem mir zur Verfügung stehenden Material des Institutes durch Sägeschnitte in der Medianebene und auf dieser senkrecht stehende Querschnitte durch äußerlich einwandfreie Knochenpunkte studiert. (Abb. 9—12) Auch versuchte ich das Kopfhöhlensystem in seinen Zusammenhängen sowie in seiner Ausdehnung durch Ausguß mit Woodschem Metall zu bestimmen. Von den Schneidezähnen wurden Sägeschnitte und Dünnschliffe hergestellt, um die Art ihres Aufbaues festzustellen. Manche Durchtritte an Schädelknochen, deren Bedeutung nicht ohne weiteres ersichtlich waren, wurden durch Präparation von Frischmaterial, also von Köpfen mit Weichteilen, klarzustellen gesucht. Das von Züchtern eingeschickte Material wurde auch zu histologischen Schnitten, insbesondere im Bereich des Nasenrückens ausgewertet, um die Bedeutung der in den Nasenbeinen festgestellten Knochenöffnungen nachzuweisen. Zu diesem Zwecke habe ich das Nasendach mit samt den darunter liegenden Teilen der Nasenhöhle (Ethmoturbinalia, Maxilloturbinalia und Nasoturbinalia) und Weichteilen in Formalin (4%) zwei Tage gehärtet, in laufendem Brunnenwasser 24 Stunden gespült und hierauf auf die Dauer von 10 Stunden in 5% Salpetersäure gebracht. Diese kurze Zeit genügte vollkommen, um die an der dicksten Stelle etwa ein Millimeter starken Nasenbeine zu entkalken. Hierauf wurde das Präparat in laufendem Brunnenwasser 24 Stunden zur Entfernung der Salpetersäure entsäuert, dann mit 50% Alkohol beginnend durch die steigende Alkoholreihe hindurchgeführt, um es schließlich über Cedernholzöl in Paraffin einzubetten. Die aus diesem Paraffinblock gewonnenen Mikrotomschnitte hatten eine Stärke von 17 $\mu$. Die Färbung wurde mit Haemalaun-Eosin und mit van Gieson vorgenommen. Die Beschreibung des histologischen Baues folgt später. Um gute Abbildungen von verschiedenen Schädeln zu bekommen, habe ich bei Erprobung günstiger Beleuchtungsverhältnisse Lichtbilder von oben, von der Seite, von unten und außerdem von einem im Zwischenknorpel halbierten Unterkiefer von der medialen Seite angefertigt. Ferner habe ich Aufnahmen des Unterkiefers von oben und von der Genickfläche des ganzen Schädels hergestellt. Endlich wurden mehrere Querschnittsfiguren eines skelettierten Schädels und ein mikroskopischer Schnitt photographiert. Da bei der Aufnahme der Schädelknochen, insbesondere bei jungen Tieren, die Nahtverbindungen der einzelnen Knochen nicht deutlich in Erscheinung getreten sind, habe ich zur Erzielung einer einwandfreien Darstellung die Nahtverbindungen mit schwarzer Tusche gekennzeichnet. Diese Nahtzeichnungen täuschen zwar dadurch in der Abbildung sehr breite Knochennähte vor, lassen aber mühelos die Ausdehnung der einzelnen Knochen des Gehirn- und Angesichts-

schädels erkennen. Einen Schädel aus der Anatomischen Sammlung habe ich bemalt, wobei mir die im Institut bemalten Haustierschädel als Muster dienten. Maßgebend für die Abgrenzung der einzelnen Farbfelder waren mir natürlich die einzelnen Nahtverbindungen, welche an dem der Größe nach als ausgewachsen zu bezeichnenden Schädel noch gut erkennbar waren.

## Beschreibung der einzelnen Schädelknochen.

### A) Neurocranium.

Um den Aufbau des Schädels einer genauen Betrachtung unterziehen zu können, mußte ich mich zunächst mit seinen einzelnen Bestandteilen vertraut machen. Hierbei folgte ich der bei der Schädelbeschreibung üblichen Methode, zuerst die Knochen des Gehirnschädels und dann die Knochen des Angesichtsschädels zu betrachten. Für die Untersuchung der einzelnen Schädelknochen wurden natürlich nur jüngere Schädel in Betracht gezogen, bei denen die Grenzen der Einzelknochen für sich allein deutlich erkennbar waren. Ich habe auch, um die Einzelknochen für sich allein zu isolieren, jugendliche Schädel durch Auskochen von allen Weichteilen und von bindegewebigen Verbindungen befreit, sodaß der Schädel in seine Bestandteile zerfiel. Auf diese Weise gelang es einigermaßen, die zum Teil überaus zarten Knochenfortsätze in ihrer ganzen Ausdehnung zu erkennen. Die Grundlage des Gehirnschädels bilden das Hinterhauptsbein und das Keilbein. Da das Keilbein den größten Teil der Schädelbasis einnimmt und eine zentrale Lage und damit auch eine überaus vielseitige Verbindung mit anderen Knochen zeigt, beginne ich mit der Beschreibung dieses Knochens. Neben den anatomischen Namen werde ich bei der Beschreibung der Schädelknochen auch die zoologischen Namen in runden Klammern beisetzen, wie sie bei Weber (6) aufgeführt sind. Diese Namen unterscheiden sich manchmal nicht unwesentlich und sind gerade in den zoologischen Büchern häufig ausschließlich in Verwendung.

### Os sphenoidale, Keilbein. (Abb. 5 u. 6)

Wie bei unseren Haustieren (Ellenberger u. Baum (2) wird auch beim Sumpfbiber das Keilbein in ein os sphenoidale orale (praesphenoid) mit den paarigen alae orbitales (orbitosphenoid) und in ein os sphenoidale aborale (basisphenoid) mit den paarigen alae temporales (alisphenoid) eingeteilt. Beide Keilbeinkörper sind miteinander durch die synchondrosis intersphenoidalis verbunden. Der hintere Keilbeinkörper nimmt nasenwärts an Breite ab und bildet dorsal eine seichte Einbuchtung, die sella turcica. Von der Mitte des aboralen Keilbeinkörpers gehen rechts und links Kno-

chenspangen ab, welche nach kurzem Verlauf sich in lateraler Richtung wiederum in je eine schräg oral und in eine schräg aboral gerichtete Knochenspange teilen. Diese treffen sich in der dünnen, dem Rande des Keilbeinkörpers parallel laufenden Knochenlamelle, der ala temporalis. Bei dieser Untersuchung konnte ich feststellen, daß die linke schräg aboral verlaufende Knochenspange meist erhalten geblieben war, während die rechte unterbrochen war. Trotzdem habe ich auch einige Fälle gesehen, in denen beide Knochenspangen unterbrochen waren. Die oral gerichtete Knochenspange trifft am nasalen Ende von medial auf die ala temporalis, sodaß lateral diese Verbindung von der lamina lateralis des Gaumenbeins verdeckt wird. Kurz vor der Grenze des aboralen zum oralen Keilbein geht noch eine Knochenlamelle in ventrolateraler Richtung ab, die lamina medialis, die als processus pterygoideus des Keilbeins dem processus pterygoideus des Gaumenbeins medial anliegt, in kaudaler Richtung hakenförmig endet und den hamulus bildet. Nach Abbildung 694 im Handbuch der vergleichenden Anatomie der Wirbeltiere von Bolk (1) und jenem unserer Haustiere von Ellenberger u. Baum (2) konnte ich die Öffnungen, welche das Keilbein selbst bzw. das Keilbein mit den benachbarten Knochen bildet, ermitteln. Im vorderen Teil der ala temporalis befindet sich das foramen rotundum. Die kaudal gerichtete Knochenspange bildet den oralen Rand des foramen lacerum anterius (foramen sphenoticum Huxley), und etwas weiter lateral ist das foramen ovale, welches in manchen Fällen mit dem foramen lacerum anterius zusammenfällt. Die lamina lateralis und medialis des Keilbeins schließen einen Kanal ein, der dem Flügelkanal, dem canalis alaris gleichzusetzen ist. An das aborale Keilbein schließt sich das os sphenoidale orale an. Die Gestalt des oralen Keilbeinkörpers gleicht einer langen Pyramide, deren Spitze abgeschnitten ist und die zwischen das Gaumenbein eingebettet ist. Die beiden Keilbeinkörper bilden mit ihren lateralen Rändern die mediale Begrenzung der foramina sphenopalatina. Dorsolateral vom os sphenoidale orale gehen beiderseits die alae orbitales ab und fassen, nasal der Synchondrosisvorwölbung in der Schädelhöhle, das foramen opticum ein. Kaudoventral vom Ausgangspunkt des Sehloches, an der Verbindungsstelle ala temporalis und orbitalis, mündet die fissura orbitalis (foramen sphenoorbitale s. sphenoideum s. intersphenoidale Huxley) in die Schädelhöhle. Nach rückwärts an das os sphenoidale aborale schließt sich das Hinterhauptsbein an.

### Os occipitale, Hinterhauptsbein. (Abb. 1—6)

Das Hinterhauptsbein des Sumpfbibers besteht aus vier Abschnitten, der pars basilaris, den partes laterales und der squama occipitalis. Alle vier sind an der Bildung des foramen occipitale

magnum beteiligt und bilden den nuchalen Abschluß des Kopfskeletts. Bei jungen Tieren ist durch Knochennaht eine deutliche Trennung in die vier oben genannten Abschnitte zu erkennen, während bei älteren und bei alten Tieren diese Vierteilung nicht mehr vorhanden ist. Die pars basilaris (basioccipitale) ist nasal doppelt so dick wie kaudal. Die Seitenflächen sind konkav eingeschnürt und bilden die mediale Begrenzung des foramen lacerum posterius (foramen jugulare). In der Medianebene ist ventral eine schwach ausgebildete Leiste zu sehen. Nasal tritt die pars basilaris in der bei jungen Tieren noch knorpeligen sutura sphenooccipitalis mit dem Keilbein in Verbindung. Bei älteren Tieren ist diese Verbindung nicht mehr sichtbar. Nuchal grenzt die pars basilaris an die condyli occipitales. Die Drosselfortsätze, die processus jugulares (processus paroccipitales) und die eben erwähnten Gelenkfortsätze, die condyli occipitales, bilden die partes laterales (exoccipitalia). Das doppelt ausgebildete foramen hypoglossum (foramen condyloideum) liegt vor dem condylus occipitalis. Der Gelenkfortsatz weist zwei in verschiedener Richtung verlaufende Flächen auf, die eine ventromedial und die andere dorsal. Der processus jugularis stellt einen langen, kräftigen Fortsatz dar, welcher erst lateroventral verläuft und dann medial einbiegend frei endigt. Sein Ende ist kaudoventral zu einem rauhhöckerigen Knochenkamm verdickt. Dorsal anschließend folgt die squama occipitalis (supraoccipitale) mit ihren beiden Abschnitten, der pars nuchalis und der pars parietalis. Beide Teile werden durch die linea nuchalis superior getrennt, welche über den Nackenteil hervorspringt. Die in der Mitte des Nackenteils liegende Knochenleiste, die crista occipitalis externa (Spuhler 4) bildet am Übergang zum Scheitelteil einen Höcker, die protuberantia occipitalis und setzt sich bei älteren Tieren in der pars parietalis in der crista sagittalis externa fort. Die pars nuchalis weist mehrere stecknadelspitzengroße Öffnungen auf. Der Scheitelteil ist nach vorn durch eine Schuppennaht mit dem Scheitelbein und Schläfenbein verbunden. Lateral läuft die pars parietalis in je einen ventrolateral gerichteten Fortsatz aus, den Weber (6) processus lateralis nennt und der mit seiner Achse parallel zum processus jugularis verläuft.

### Os ethmoidale, Siebbein. (Abb. 11 u. 12)

Paulli (3) beschreibt das Siebbein bei allen Säugetieren so ausführlich, daß ich mich auf Paullis Untersuchungsergebnisse, welche mit meinen Feststellungen übereinstimmen, beziehen darf. Ich werde deshalb im folgenden nur eine kurze Zusammenstellung über das knöcherne Siebbein des Sumpfbibers geben. Das Siebbein, os ethmoidale, setzt sich aus der Siebplatte, der lamina perpendicularis und dem Siebbeinlabyrinth zusammen. Die lamina per-

pendicularis ist in der Medianebene gelegen und geht apikal in die knorpelige Nasenscheidewand über. Dorsal teilt sie sich in zwei kleine, lateral verlaufende alae laminae perpendiculares (Abb. 9). Nuchal wird das Siebbein durch die Siebplatte, die lamina cribrosa abgeschlossen. Die Siebplatte ist grubig und schräg geneigt und zwar so, daß die dorsale Verbindung mit dem Stirnbein mehr oral liegt als die ventrale mit dem Schädelhöhlenboden. Die lamina cribrosa ist von zahlreichen, kleinen Öffnungen, den foramina cribrosa durchbrochen. Schädelhöhlenwärts gehen ventrolateral rechts und links die foramina ethmoidalia ab. Lateral der lamina perpendicularis befindet sich das Siebbeinlabyrinth mit vier Endoturbinalia, fünf Riechwülsten und einem Ektoturbinale (Paulli 3).

Ossa interparietalia, Zwischenscheitelbeine. (Abb. 2)

Das Zwischenscheitelbein ist nur noch an jungen Kopfskeletten zu erkennen, während es bei älteren Tieren mit dem Scheitelbein verschmolzen ist. Es ist ein kleiner, viereckiger, platter, paariger Knochen, der in das aborale Ende des Scheitelbeins median eingelassen ist. Die außen noch deutlich erkennbare Nahtstelle ist am Schädel eines neugeborenen Tieres innen schon verschmolzen, aber die Grenzen der Zwischenscheitelbeine sind von innen bei durchfallendem Licht infolge der dickeren Knochenplatten gegenüber den Scheitelbeinen zu erkennen. Ein processus tentoricus fehlt vollkommen.

Ossa parietalia, Scheitelbeine. (Abb. 2—4)

Die Scheitelbeine vereinigen sich in der Mitte des Schädeldaches in der sutura sagittalis, welche bei ausgewachsenen Tieren nicht mehr sichtbar ist. Nach hinten bildet diese Naht bei älteren Tieren die crista sagittalis externa. Die Außenflächen der Scheitelbeine werden durch die von der letztgenannten Naht ausgehenden cristae frontales externae in einen dorsomedialen und in einen ventrolateralen Teil getrennt. Der erstgenannte Teil bildet die facies parietalis, der letztgenannte die schräg ventral abfallende facies temporalis, weshalb die crista frontalis besser als linea temporalis zu bezeichnen wäre. Nasal wird das Scheitelbein vom Stirnbein begrenzt und vereinigt sich mit diesem in der sutura coronalis. Lateral stößt es in der sutura squamosa an das Schläfenbein und tritt kaudal mit dem Hinterhauptsbein in der sutura lambdoidea in Verbindung. Die Innenfläche des Scheitelbeins weist im hinteren Drittel eine transversal verlaufende Knochenleiste auf, welche dem tentorium osseum entspricht. Vor dieser verläuft kaudal eine Rinne, der sulcus transversus. Bei Schädeln verschiedenen Alters unterscheiden sich die Scheitelbeine übrigens in ihrer Ober-

flächenbildung ganz erheblich. Während sie beim Schädel eines neugeborenen Tieres eine ziemlich gleichmäßige Krümmung mit ventromedian gerichteter Konkavität aufweisen, tritt mit fortschreitendem Alter die crista frontalis externa schärfer in Erscheinung und teilt die Fläche der frühzeitig miteinander verschmelzenden Scheitelbeine in eine median gelegene Dreiecksfläche und in zwei nach rückwärts auseinandergehende Rechtecksflächen, deren kaudaler Teil nicht mehr konvex, sondern infolge der hohen crista sagittalis externa eine sattelförmige Fläche (facies temporalis) zeigt.

Ossa frontalia, Stirnbeine. (Abb. 2—4)

Das Stirnbein steht mit acht Knochen des Kopfskeletts in Verbindung, oral — in der Reihenfolge medial nach lateral — mit dem os nasale, dem os incisivum, dem os maxillare und dem os lacrimale, kaudal mit dem os parietale und dem os temporale, innen mit dem os ethmoidale und dem os sphenoidale. Das Stirnbein ist im mittleren Drittel des Kopfskeletts gelegen und gliedert sich in drei Teile, in eine pars nasofrontalis, in eine pars orbitalis und in eine pars temporalis. Die pars nasofrontalis ist fast eben, nur im kaudalen Bereich leicht dorsokonvex gewölbt und in der Mitte des lateralen Randes durch einen Knochenfortsatz, den processus zygomaticus, gekennzeichnet. Der Fortsatz ist aber so klein ausgebildet, daß er den Jochbogen nicht erreicht. Nasal vom processus zygomaticus ist manchmal das foramen supraorbitale zu sehen, das aber in vielen Fällen fehlt oder nur durch einen Einschnitt angedeutet ist. Die pars orbitalis bildet zum großen Teil die mediale Wand der Augenhöhle und ist konkav gewölbt. Unter dem processus zygomaticus befindet sich nasal eine kleine Öffnung, die in das vordere Drittel der Schädelhöhle einmündet und ein Blutgefäß beherbergt. Die pars orbitalis bildet den dorsalen Rand einer Spalte, welche in die Nasenhöhle mündet und die ich, da noch keine Bezeichnung hierfür vorhanden ist, fissura nassoorbitalis nenne. Kaudal läuft die fissura nasoorbitalis in eine Rinne zur Austrittsstelle des foramen ethmoidale aus. Kaudoventral entsteht an der Grenze pars orbitalis — pars temporalis eine mehr oder minder gut ausgeprägte Knochenleiste, die Ellenberger u. Baum (2) bei den Haustieren als crista orbitalis aboralis bezeichnet. Die pars temporalis tritt nicht mehr deutlich in Erscheinung und stellt nur eine schmale, senkrecht verlaufende Knochenfläche dar.

Ossa temporalia, Schläfenbeine. (Abb. 2—6)

Das Schläfenbein ist aus zwei Knochen aufgebaut, aus der Schläfenbeinschuppe und der Felsenbeinpyramide. Die Schläfen-

beinschuppe, die squama temporalis (squamosum) wird wiederum in den processus zygomaticus und den hinter dem äußeren Gehörgang gelegenen processus caudalis gegliedert. Der Jochbogenfortsatz des Schläfenbeins behält zuerst die horizontale Richtung bei, ändert aber dann in einem rechten Winkel seine Richtung, um allmählich in einem konkaven Bogen, anfangs ventrolateral und schließlich oral mit dem Schläfenbeinfortsatz des Jochbeins in Verbindung zu treten. Ventral von diesem konkaven Bogen befindet sich eine längsgestellte Rinne, die fossa mandibularis (cavitas glenoidea) für den processus condyloideus des Unterkiefers. Der processus caudalis ist in die squama occipitalis eingeschoben und legt sich dem os parietale an. An seiner lateralen Fläche befindet sich der vom processus zygomaticus zur linea nuchalis superior sagittal verlaufende, deutlich ausgeprägte Knochenkamm, die crista temporalis. Unterhalb dieser ist eine Spalte sichtbar, der meatus temporalis, zwischen Felsenbeinpyramide und Schläfenbeinschuppe. Die Felsenbeinpyramide setzt sich aus drei Teilen zusammen, dem Warzenteil, dem Paukenteil und dem Felsenteil. Eine scharfe Trennung in diese Teile ist beim Sumpfbiber nicht mehr möglich infolge der starken Verschmelzung, sodaß nur noch die ungefähre Lage beschrieben werden kann. Vom Warzenteil, der pars mastoidea (os mastoideum) ist der processus mastoideus gut zu erkennen, der zwischen dem processus jugularis und dem processus lateralis des os occipitale sich einschiebt. Kaudal vom äußeren Gehörgang liegt eine Öffnung, das foramen stylomastoideum, der Ausgang des Facialiskanals. Der Paukenteil, die pars tympanica (os tympanicum) besteht aus der Knochenblase oder bulla ossea, dem ventralen Muskelfortsatz oder processus muscularis und dem meatus acusticus externus. Oral und medial schließt sich der Felsenteil, die pars petrosa (os petrosum) an. Die der Schädelhöhle zugekehrte Fläche des os temporale ist medial konkav eingebuchtet. Der kaudale Teil dieser Innenfläche wird von der Felsenbeinpyramide eingenommen, während der orale Teil vom Schläfenbein gebildet wird. Beide Teile sind durch einen Knochenkamm getrennt. Im Felsenbeinteil befindet sich ventral eine erbsengroße Grube, die fossa arcuata (Weber 6), in deren Tiefe ein größeres kaudal und zwei kleinere, nasodorsal gelegene, nadelstichgroße Löcher sich zeigen. Die größere kaudale Öffnung ist nach Weber (6) die Eintrittsstelle für den nervus cochlearis, die dorsal und aboral liegende, nadelstichgroße Öffnung für den nervus vestibularis und die oral gelegene, nadelstichgroße Öffnung ist die Einmündung des canalis facialis in die Schädelhöhle.

## B) Splanchnocranium.

### Ossa maxillaria, Oberkieferbeine. (Abb. 3—6)

Das Oberkieferbein grenzt an das Keilbein, das Stirnbein, das Tränenbein, das Zwischenkieferbein, das Jochbein, das Gaumenbein und an das Pflugscharbein. Es nimmt mit der pars orbitalis des Stirnbeins das mittlere Drittel der Kopfskelettseitenwand ein. Das besonders auffallende und große foramen infraorbitale entsteht durch Vereinigung zweier nach außen laufender Knochenspangen des Oberkieferbeins, der processus zygomatici. Durch diese Knochenspangen entsteht gleichzeitig eine natürliche Unterteilung des Oberkieferbeins in eine vordere Fläche, die facies facialis und in eine hintere Fläche, die facies orbitalis. Die facies orbitalis bildet zur Hälfte die mediale Wand der Augenhöhle. Im dorsalen Teil liegt die fissura nasoorbitalis. Etwas darüber befindet sich eine kleine in den Tränenkanal mündende Öffnung, das kleine Tränenloch und darüber wieder das große Tränenloch. Die facies orbitalis ist stärker ausgehöhlt als die facies facialis. Durch die Alveole des Nagezahns modelliert sich in der vorderen, unteren Hälfte der facies facialis eine vom zweiten Backenzahn ausgehende, nach vorn in konvexen Bogen verlaufende Knochenerhöhung heraus. Unten zeigt das Oberkieferbein die durch eine scharfe Knochenleiste gebildeten Alveolarränder. Die Backenzahnreihen des Oberkiefers laufen nach vorn in einen spitzen Winkel aus, dessen Schenkel ungefähr lateral vom processus jugularis vorbeilaufend zwischen die beiden Incisivi hindurchgehen. Ihre Reibeflächen neigen sich schräg nach außen und die prismatischen Körper der Backenzähne sind bogig nach einwärts gerichtet. Vor den Backenzähnen steigt das Oberkieferbein nach oben bis in die Höhe des unteren Jochbeinfortsatzes an und ist in einer erbsengroßen Grube in diesem ansteigenden Teil eingebuchtet. Diese sowie jene des anderen Oberkieferbeins werden in der Medianlinie durch einen kleinen Knochenkamm getrennt, der auch nach vorn zwei mit der hinteren Nasenhöhle in Verbindung stehende Öffnungen von einander scheidet. Diese Öffnungen bilden den Eingang zum schräg nach hinten und oben verlaufenden Nasengaumenkanal, dem ductus nasopalatinus (canalis nasopalatinus). Der untere, vordere Rand des Oberkieferbeins bildet die hintere Begrenzung des foramen incisivum nach Spuhler (4), das im Vergleich mit anderen Tieren besser als fissura palatina zu bezeichnen wäre.

### Ossa incisiva, Zwischenkieferbeine. (Abb. 3—6)

Das Zwischenkieferbein, os incisivum (os intermaxillare s. os praemaxillare), bildet den vorderen Abschluß des Kopfskeletts und ist mit der Form eines Schiffbugs zu vergleichen. Unten und

vorn tritt es mit dem anderen Zwischenkieferbein in Verbindung. Durch diesen Zusammenschluß beider Zwischenkieferbeine entsteht die untere Begrenzung der herzförmigen, knöchernen Nasenöffnung. Unter der Nasenöffnung enden die beiden, in der Mitte ziemlich dicht zusammenliegenden und schräg nach unten laufenden Zahnfächer, aus denen die langen, konvexen Schneidezähne herausragen. Die Schneide- oder Nagezähne sind wurzellos und nur an der Vorderseite mit braun pigmentiertem Schmelz bedeckt (Abb. 13). Von den beiderseitigen Schmelzleisten ausgehend wird die linguale Fläche des Zahnes von einer dünnen unpigmentierten Schmelzschicht umgeben. Die Zähne zeigen ferner eine schräg nach vorn und unten gehende Kaufläche, welche durch Abnützung und Beschaffenheit des Zahngewebes vorn so scharf wird wie ein Meißel. Der Zwischenkieferkörper ist uneben und läuft oben in einen zwischen Oberkieferbein und Nasenbein zum Stirnbein gehenden Fortsatz aus, der bei unseren Haussäugetieren nach Ellenberger und Baum (2) processus nasalis genannt wird, hier aber besser wegen der Verbindung mit dem Stirnbein als processus frontonasalis bezeichnet wird. An der schon erwähnten, unebenen Seitenfläche des Zwischenkieferbeinkörpers modelliert sich genau so wie am Oberkieferbein eine konvex verlaufende Knochenerhöhung heraus, der Alveolarkanal des Nagezahns. Oberhalb von diesem sind zwei durch einen Knochenkamm getrennte Gruben zu sehen. Unten bildet das Zwischenkieferbein den vorderen Rand der fissura palatina.

Ossa nasalia, Nasenbeine. (Abb. 3 u. 4)

Das Nasenbein bildet das vordere Drittel des Kopfskelettdaches und verbindet sich mit dem Stirnbein und Zwischenkieferbein. Die Außenfläche ist gewölbt und fällt nach der Seite zu ab Vorn läuft das Nasenbein in der Mitte und seitlich in je einen kleinen Fortsatz, den processus nasalis aus. Hierdurch entsteht ein halbkreisförmiger Ausschnitt, die incisura nasalis. Im hinteren Drittel der Nasenbeine befinden sich seitlich rechts und links, an der Verbindung Nasenbein—Zwischenkieferbein oder in unmittelbarer Nähe, je eine nadelstichgroße Öffnung. Diese foramina liegen mit ziemlicher Regelmäßigkeit und in gleicher Größe an den beschriebenen Stellen. Allerdings finden sich auch gelegentlich in der Mitte der Nasenbeine verstreut größere und kleinere Durchbohrungen derselben bis in die Nasenhöhle hinein. Ein Teil dieser Perforationen waren für ganz dünne Schweinsborsten durchgängig. Die Bedeutung dieser Öffnungen habe ich am Frischmaterial zu klären gesucht, indem bei einigen Köpfen beim Abziehen der Haut darauf geachtet wurde, ob sich an den Lochstellen der Nasenbeine trichterförmige Einziehungen befinden. Zum Zwecke die-

ser Feststellung wurde die Haut vor dem Abziehen rasiert, die Oberfläche genau abgesucht und dann von vorn nach rückwärts mit der Pinzette und Skalpell vom Unterhautbindegewebe abgetrennt. Nirgends konnte festgestellt werden, daß eine Hautöffnung in diese Kanäle einziehen würde. Unter der immerhin starken Subcutis befand sich das Periost, das ebenfalls von den Nasenbeinen abgezogen werden konnte, ohne eine Durchbohrung desselben feststellen zu können. Dagegen war in der Beinhaut das Vorhandensein von kleinen Gefäßen nachweisbar, die in die feinen Kanäle der Nasenbeine verschwanden. Selbst an den skelettierten Schädeln ist am blanken Knochen zu erkennen, daß in Richtung der besagten Öffnungen feine Rillen verlaufen, die als Gefäßrillen anzusehen sind. Weiterhin war an dem in Paraffin eingebetteten Schädel eines kurz vor der Geburt stehenden Sumpfbibers, der hinsichtlich der Nasengegend mit dem Mikrotom in Serienschnitte zerlegt wurde, erkennbar, daß durch die zarten Knochenlamellen der Nasenbeine von oben nach unten verlaufende Kanäle zogen, die mit Bindegewebe und Blutgefäßen ausgefüllt waren und die die Subcutis mit der Nasenschleimhaut im Innern verbanden. Auch sind von diesen Bindegewebszügen weitere Verzweigungen in das Lamellensystem der Nasenbeine zu erkennen. Es handelt sich also bei diesen Durchbohrungen zweifellos um Ernährungslöcher für den Durchtritt von Gefäßen. Ich habe diese Verhältnisse einer genauen Untersuchung für Wert gehalten, da in Züchterkreisen ab und zu die Auffassung laut wird, daß diese Öffnungen in den Nasenbeinen Luftkanäle beherbergen würden, welche beim Tauchen der Sumpfbiber das Entweichen der Luft aus den oberen Abschnitt der Nasenhöhle unmittelbar gestatten würden, denn aus dieser oberen Nasengegend des Angesichtsschädels sehe man nicht selten Luftblasen emporsteigen. Zweifellos handelt es sich hierbei jedoch um eine Täuschung, denn diese Luftblasen können unmöglich aus dem Nasendach ausgetreten sein, sondern es handelt sich vielmehr entweder um Luftblasen, die aus den Nasenöffnungen ausgetreten sind oder, wie Weber (6) auch erwähnt, um jene Luftlage, die beim Tauchen zwischen den feinen und dickeren Haaren festgehalten wird und den Pelz unter Wasser eine Zeit lang trokken hält. Die Innenfläche der Nasenbeine ist ausgehöhlt und nur in der Mitte von einem Knochenkamm, der crista conchalis dorsalis, unterbrochen, der zum Ansatz für die obere Nasenmuschel dient.

### Ossa zygomatica, Jochbeine. (Abb. 3 u. 4)

Das Jochbein, os zygomaticum (os jugale s. malare) liegt von allen Schädelknochen am weitesten seitwärts. Es bildet mit dem processus zygomaticus des Oberkieferbeins und dem des Schläfenbeins den Jochbogen, den arcus zygomaticus. Die Verbindung des

Jochbeins mit dem Schläfenbeinfortsatz erfolgt in einem nach unten gewölbten Bogen, der kaudal mit einem kleinen über die Vereinigungsstelle ragenden Fortsatz endigt. Die laterale Fläche des Jochbeins weist oben in ihrem vorderen Bereich eine sichelförmige Vertiefung auf, an derem hinteren Ende sich der processus frontalis (processus postorbitalis) befindet. Die mediale Fläche ist ausgehöhlt und bildet hinten einen widerhakenähnlichen Fortsatz, dessen medialer Teil die fossa mandibularis lateral begrenzt.

### Ossa lacrimalia, Tränenbeine.

Das Tränenbein liegt ganz in der Augenhöhle und ist vom Stirnbein und Oberkieferbein eingeschlossen. Die Gestalt ist länglich oval, meist aber unregelmäßig. Der Tränenkanal, canalis lacrimalis beginnt im unteren Abschnitt des Knochens mit dem großen Tränenloch und einem kleineren, im Oberkieferbein gelegenen Tränenloch. Er verläuft schräg nach vorne. Bei jüngeren Tieren erreicht manchmal das Tränenbein die facies facialis.

### Os palatinum, Gaumenbein. (Abb. 5 u. 6)

Das Gaumenbein besteht aus einem wagrechten und einem senkrechten Teil, der pars horizontalis und der pars perpendicularis. Nach vorn läuft das Gaumenbein in eine Spitze aus, welche vom Oberkieferbein eingefaßt und von der pars horizontalis gebildet wird. Der wagrechte Teil zeigt ventral eine facies palatina und dorsal eine facies nasalis. Die dem harten Gaumen zugekehrte Fläche ist mit der der anderen Gaumenbeinhälfte zu einer einzigen, glatten Fläche verschmolzen. In der Medianlinie ist eine niedere Knochenleiste sichtbar. Die facies nasalis dagegen wird durch einen in der Mitte ausgebildeten Knochenkamm, der crista nasalis in zwei nach oben ansteigende, gewölbte und glatte Teile getrennt. Die beiden verschmolzenen partes horizontales teilen sich hinter dem letzten Backenzahn in zwei schräg nach außen verlaufende Fortsätze. Diese trennen sich wiederum in je eine medial und lateral nach rückwärts strebende Lamelle. Hierbei überdeckt die laterale Lamelle des Gaumenbeins die oral gerichtete Knochenspange des Keilbeins, während die mediale sich an die Außenfläche des processus pterygoideus des Keilbeins anlegt. Die senkrechten Teile des Gaumenbeins, die partes perpendiculares fassen die Keilbeingaumenbeingrube, die fossa sphenopalatina ein und bilden die lateralen Ränder der schon beim Keilbein erwähnten foramina sphenopalatina.

### Ossa pterygoidea, Flügelbeine.

In keinem der mir zur Verfügung stehenden Schädel konnte ich ein von den anderen Knochen durch Naht abgetrenntes Flügel-

bein entdecken. In Abbildung 694 in Bolk (1) jedoch ist ein Flügelbein angegeben, welches durch den bei mir als hakenförmig endenden processus pterygoideus des Keilbeins dargestellt wird. Wahrscheinlich verschmilzt das Flügelbein schon vor der Geburt mit dem processus pterygoideus des Keilbeins, sodaß ähnliche Verhältnisse vorliegen, wie sie Ellenberger u. Baum (2) für den Menschen angibt.

### Vomer, Pflugscharbein. (Abb. 2)

Das Pflugscharbein ist ein unpaarer Knochen, welcher aus zwei senkrecht gestellten, ventral sich vereinigenden Teilen, den alae vomeris besteht und vom vorderem Keilbein bis auf das os incisivum ausläuft. Die dadurch entstehende Rinne, der sulcus vomeris nimmt die knorpelige Nasenscheidewand auf und umschließt hinten den unteren Teil der lamina perpendicularis des Siebbeins.

### Ossa turbinata, Muschelbeine.

Die Muschelbeine bestehen aus dem Nasoturbinale, auch concha dorsalis genannt, und aus dem Maxilloturbinale oder concha ventralis. Die obere Nasenmuschel ist an der schon beim Nasenbein erwähnten crista conchalis dorsalis befestigt und reicht vom vorderen Ende des Nasenbeins bis zum Siebbein. Die untere Nasenmuschel steht mit dem Oberkieferbein in Verbindung und erstreckt sich von der Nasenöffnung bis zum vorderen Keilbein.

### Mandibula, Unterkiefer. (Abb. 4, 7, 8)

Die Unterkieferhälften verbinden sich in der knorpeligen symphysis mandibulae. Auf diese Art wird es dem Sumpfbiber wie auch den anderen Nagetieren ermöglicht, die beiden Unterkieferäste gegeneinander federnd zu bewegen (Weber 6). Der Unterkiefer gliedert sich in einen Schneidezahnteil, einen Körper, einen Backenzahnteil und in die Unterkieferäste. Im Schneidezahnteil, der pars incisiva befindet sich die zylinderförmige Alveole für den Nagezahn. Die beiden Unterkieferhälften bilden den an der Symphyse liegenden angulus mentalis. Den Übergang von der pars incisiva zum Backenzahnteil, der pars molaris bildet der konkave margo interalveolaris. Unter diesem zahnlosen Rand des Unterkiefers läuft die Symphyse in einem spitzen Höcker aus. Der Backenzahnteil beherbergt die Zahnfächer für die vier Backenzähne, an deren hinterem Ende außen ein kleiner spitz auslaufender Fortsatz, der processus coronoideus (processus temporalis) sich befindet. Die Reibefläche der Backenzähne ist schräg nach innen geneigt. Der Unterkieferkörper liegt unterhalb des Backenzahnteils und teilt sich in zwei Knochenkämme, von denen der eine,

die crista masseterica wagrecht nach hinten verläuft, um im processus angularis zu enden, und der andere schräg nach oben und auf der Innenseite sich zum Gelenkkopf des Unterkiefers zuwendet. Die Innenfläche des Körpers weist in ihrem vorderen Bereich mehrere, unregelmäßig verteilte, kleine Öffnungen auf. In dem schräg nach hinten und oben verlaufenden, schon vorher erwähnten Knochenkamm befindet sich unterhalb des Gelenkkopfs das foramen mandibulare. Zum Körper in einem rechten Winkel steigt der Unterkieferast, der ramus mandibulae (ramus ascendens) an und endigt oben mit dem längsgerichteten processus condyloideus. Die Fläche zwischen Gelenkkopf und crista masseterica ist ausgehöhlt und dient zum Ansatz für den musculus masseter. Sie wird auch fossa musculi masseterici genannt und läuft unten in den schon erwähnten processus angularis nach hinten aus. Als Gegenstück zu der eben genannten Grube ist an der Innenseite die fossa pterygoidea, die hinten und unten von einer Knochenleiste begrenzt wird. Diese Leiste und die weit nach außen reichende crista masseterica bilden für den Unterkiefer eine breite Unterlage. Der angulus mandibularis wird von zwei Linien gebildet, von denen die eine senkrecht vom processus condyloideus zur crista masseterica geht und die andere wagrecht vom unteren Symphysenende bis zum processus angularis verläuft. Zwischen beiden Unterkieferästen befindet sich der Kehlgang, das spatium mandibulare.

### Os hyoideum, Zungenbein.

Das Zungenbein, os hyoideum (os hyale s. hyoid), liegt zwischen den beiden Unterkieferhälften. Es besteht aus dem Zungenbeinkörper, den beiden Kehlkopfästen, den kleinen Zungenbeinästen und den beiden großen Zungenbeinästen. Der Zungenbeinkörper, das basihyoid hat eine dreieckige Gestalt mit nasal gerichteter Spitze (processus lingualis) und ist nach hinten leicht eingebuchtet. An den Körper schließen sich nach hinten die Kehlkopfäste, die thyreohyoidea an, welche mit dem Schildknorpel in Verbindung stehen. Seitlich vom Zungenbeinkörper gehen die kleinen Zungenbeinäste, die keratohyoidea (hypohyalia) ab, die sich schräg nach oben unter Zwischenschaltung des epihyoids in die großen Zungenbeinäste, die stylohyoidea (stylohyalia) fortsetzen. Letztere sind zum Teil bindegewebig, zum Teil knorpelig.

### Das Kopfskelett als Ganzes.

Der Sumpfbiberschädel samt Unterkiefer stellt von der Seite gesehen einen im Umriß nahezu rechteckigen Knochenkörper dar, der im vorderen Teil durch die etwas zurückspringenden Nasen-

beine, das weit vorgehende Zwischenkieferbein und besonders durch die starke Krümmung der Nagezähne abgerundet erscheint (Abb. 4). Den größten Höhendurchmesser zeigt der Schädel im vorderen Drittel, das ist jene Gegend, in der die ersten Backenzähne liegen. Im Hinterhauptsteil ist der Schädel niederer, sodaß die dorsale und ventrale Begrenzungsfläche vom Schädeldach einerseits und von den Unterkieferästen andererseits einen nach rückwärts zusammenlaufenden Winkel von ungefähr 22 Grad bilden. Der orale Teil des Schädels ist lediglich durch die vier mächtigen Schneidezähne begrenzt, die in Form eines Viertelkreises sich aneinanderschließen. Nackenwärts ist der Schädel durch die scharfe linea nuchalis superior sowie durch die beiden Enden der processus angulares begrenzt. Stellt man den Sumpfbiberschädel auf die nackenseitige Begrenzungsfläche, so verläuft das Schädeldach nahezu senkrecht zur Unterstützungsfläche. Die beiden Seitenflächen des Schädels laden bilateral durch die vorspringenden, konvexen Bögen der cristae massetericae im Bereich des Unterkiefers am weitesten aus. Am Angesichtsschädel ist der am weitesten seitlich gelegene Punkt durch das os zygomaticum gegeben, sodaß die Seitenflächen des Schädels nach vorn in einem Winkel von 42 Grad zusammenlaufen (Abb. 3). Besonders auffallend ist das orale Schädelende mit den langen labial konvexen Schneidezähnen und dem eigenartig gebauten Unterkiefer. Letzterer ist mit einem Hörnerschlitten zu vergleichen, dessen Kufen die auseinandergehenden Unterkieferäste mit den weit nach hinten reichenden processus angulares und dessen Hörner die Unterkieferschneidezähne darstellen. Am Unterkiefer befinden sich lateral die Gruben für die äuß. Kaumuskeln und median die für die musculi pterygoidei. Die Kauflächen der Backenzähne sind schräg nach innen geneigt. Der processus condyloideus des Unterkiefers gleitet in der längsgestellten fossa mandibularis des Oberkiefers vor- und rückwärts. Daneben kommt auch eine seitliche Rotation je einer Unterkieferhälfte vor, die noch unterstützt wird durch die lockere, symphysiale Verbindung der Unterkieferhälften (Weber 6). Es können also auch kleine Mahlbewegungen ausgeführt werden.

Das Kopfskelett ohne Unterkiefer zerfällt in einen Schädelteil mit der Schädelhöhle und in einen Gesichtsteil. Beide Teile sind jedoch äußerlich nicht voneinander zu trennen, sondern nur nach Anlegung eines Sagittalschnittes festzustellen. Die Grenze liegt auf einer Linie, welche die Mitte des Zwischenraums zwischen dem processus zygomaticus des Stirnbeins und dem des Oberkieferbeins beiderseits verbindet. Der Campersche Gesichtswinkel, dessen einer Schenkel vom Naseneingang zur Mitte des äußeren Gehörganges verläuft und dessen anderer Schenkel von dem am weitesten vorspringenden Punkt des Stirnbeins ebenfalls zur Nasen-

öffnung geht, beträgt beim Sumpfbiber ungefähr 24 Grad. Die Schädelhöhe im Bereich des ersten Mahlzahnes, von der facies masticatoria aus bis zum Schädeldach gemessen, beträgt beim ausgewachsenen Sumpfbiber etwa 4 cm. Die größte Weite beträgt zwischen den am weitesten entfernten Punkten der Jochbögen 6,5 cm. Nackenwärts wird der Schädel vom Hinterhauptsbein abgeschlossen, von dem die linea nuchalis superior ziemlich weit über die partes laterales und die squama occipitalis hinausragt. Seitlich vom Hinterhauptsbein sind je zwei nach außen strebende Fortsätze sichtbar, von denen der untere, der processus jugularis, mächtig entwickelt ist, während der obere, der processus lateralis, etwa die Hälfte des vorher genannten beträgt. Zwischen den Drosselfortsätzen ist das foramen occipitale magnum gelegen. An der Bildung des Schädeldaches ist ein Teil des Hinterhauptsbeins, das Scheitelbein, — bei jüngeren Tieren in Nahtverbindung auch noch das Zwischenscheitelbein —, das Stirnbein und das Nasenbein beteiligt. Von den letzten drei Knochen nimmt jeder ein Drittel des Schädeldaches ein und bildet die nach ihnen benannten Gebiete, die Scheitelgegend, die Stirngegend, die Nasengegend. Im ganzen ist die dorsale Fläche fast wagrecht und fällt nur in der Scheitelgegend seitlich mäßig nach unten ab. In der Mitte geht vom Stirnbein ein dreieckiger Fortsatz, der processus zygomaticus aus. Die Breite des Schädeldaches ist mundwärts wie nackenwärts gleich. Die mundseitige Hälfte, die apex capitis wird vom Nasenbein und Stirnbein gebildet. Im vordersten Teil befinden sich die großen, weit aus der Alveole ragenden Nagezähne und darüber die herzförmige Nasenöffnung.

Die ventrale Fläche kann in drei Abschnitte gegliedert werden, in eine Schädelgrundfläche, in eine Choanengegend und in eine Gaumengegend. Die Schädelgrundfläche besteht aus der pars basilaris des Hinterhauptsbeins und der Felsenbeinpyramide. Ein Teil der Gehirnnerven verläßt im Bereich der Schädelgrundfläche die Schädelhöhle und zwar dorsal vom condylus occipitalis der nervus hypoglossus durch das foramen hypoglossum, der nervus facialis durch das foramen stylomastoideum und der nervus glossopharyngeus, der nervus accessorius und der nervus vagus durch das foramen lacerum posterius. Die Choanengegend erstreckt sich vom hinteren Keilbeinende bis zur pars horizontalis des Gaumenbeins. Sie umfaßt das vordere und hintere Keilbein mit seinen beiden Seitenflügeln und den senkrechten Teil des Gaumenbeins. Die letztgenannten beiden Teile schließen die Gaumenbeingrube, die fossa palatina ein, die fossa sphenopalatina genannt wird. Im Bereich der Choanengegend liegen ferner weitere Öffnungen zum Austritt von Gehirnnerven wie das foramen lacerum anterius und foramen ovale, welche beim Sumpfbiber zu einer Öffnung in vielen Fällen

zusammenschmelzen, für den dritten Ast des nervus trigeminus und das foramen rotundum für den zweiten Ast des nervus trigeminus. Die noch nicht genannten Gehirnnerven werden später erwähnt mit Ausnahme des nervus acusticus und des nervus olfactorius. Die Gaumengegend bildet in der Hauptsache die Grundlage für den harten Gaumen. Sie ist in ihrem hinteren Teil zwischen die beiden Backenzahnreihen des Oberkiefers eingebettet und setzt sich aus dem Oberkieferbein, dem wagrechten Teil des Gaumenbeins und dem Zwischenkieferbein zusammen (Abb. 5). Vorn median liegen die fissurae palatinae, die nur in der Mitte durch eine aus dem Oberkieferbein und dem Zwischenkieferbein bestehenden Knochenwand getrennt werden. Nach den Backenzähnen zu fällt die Gaumengegend in einem rechten Winkel ab, um abermals nach Änderung der Richtung um 90 Grad in einem fast wagrechten Teil zwischen den Backenzahnreihen nach hinten auszulaufen.

Die Seitenflächen des Gehirnschädels werden vom Schläfenbein und Scheitelbein gebildet (Abb. 4). Sie haben keine regelmäßige Gestalt, sondern sind in ihrer Oberfläche sehr unregelmäßig. Im vorderen Teil tragen sie die weit seitlich liegenden Jochbögen, welche die Augenhöhle lateral begrenzen. Am Übergang Schläfenbeinschuppe—Felsenbeinpyramide liegt ein wagrecht verlaufender Spalt, der meatus temporalis zum Austritt der vena cerebralis dorsalis. Unterhalb des Jochbogenfortsatzes des Schläfenbeins liegt die Gelenkgrube, die fossa mandibularis. An der Bildung des knöchernen Augenhöhlenringes sind oben das Stirnbein, vorn die processus zygomatici des Oberkieferbeins und seitlich das Jochbein beteiligt. Nach hinten ist die Augenhöhle offen, d. h. sie geht in die klein ausgebildete Schläfengrube über, deren hintere Grenze der processus zygomaticus des Schläfenbeins ist. Wie eben erwähnt, ist die Augenhöhle nicht geschlossen, sondern muß nach hinten durch die fascia orbitalis von der Schläfenbeingrube abgetrennt werden (Weber 6). Hierzu kommt noch beim Sumpfbiber, daß, infolge seiner besonderen Kautätigkeit als Nager, ein Teil des musculus masseter die ventrale Begrenzung für den Augapfel bildet. Die fascia orbitalis verläuft vom processus zygomaticus des Stirnbeins zum processus frontalis des Jochbeins. In der Augenhöhle befinden sich die Austrittsstellen für die noch fehlenden Gehirnnerven, die fissura orbitalis für den ersten Ast des nervus trigeminus, für den nervus abducens, für den nervus trochlearis, für den nervus oculomotorius, das foramen opticum für den nervus opticus. Außer diesen foramina sind in der Augenhöhle noch im ventralen Teil das foramen lacrimale und etwas kaudal hiervon das foramen ethmoidale. Die fissura orbitonasalis ermöglicht eine Weichteilverbindung der Augenhöhle mit der Nasenhöhle. Der oral von der

orbita liegende Seitenteil wird vom Oberkieferbein und Zwischenkieferbein gebildet. Er ist leicht mediokonkav gewölbt und modelliert deutlich die Alveole des in konkavem Bogen auslaufenden Nagezahnes heraus.

## Die Kopfhöhlen des Sumpfbibers.

### A) Schädelhöhle.

Wie bei unseren Haustieren wird auch beim Sumpfbiber die Schädelhöhle in drei Gruben eingeteilt. Am foramen occipitale magnum beginnt die Rautenhirngrube, die fossa cranii caudalis (fossa cerebellaris). Sie umfaßt das Gebiet vom foramen occipitale magnum bis zur crista sphenooccipitalis und ihre Grenzen sind hinten das Hinterhauptsbein, unten die pars basilaris des os occipitale, oben die pars parietalis mit einem kleinen Stück des Scheitelbeins und seitlich das Schläfenbein mit der Felsenbeinpyramide. Nach Weber (6) befindet sich in der pars petrosa des Schläfenbeins die fossa arcuata für den flocculus des Kleinhirns. Vor dem Übergang der fossa cranii caudalis zur fossa cranii media verläuft vom Schädeldach innen nach abwärts eine Rinne, der Anfang des meatus temporalis. Die zweite Grube ist die Mittelhirngrube, die fossa cranii media (fossa cerebralis). Bei den Haustieren reicht sie von der crista sphenooccipitalis bis zum sulcus chiasmatis, während sie beim Sumpfbiber noch weiter oral bis zum nasalen Ende des vorderen Keilbeins sich erstreckt. Die Basis der Mittelhirngrube bildet das os sphenoidale mit seinen beiden Flügeln, die ich schon unter dem Abschnitt Keilbein und Schädel als Ganzes beschrieben habe. Zur Aufnahme der Hypophyse dient eine Vertiefung im os sphenoidale aborale, die sella turcica. Im Bereich der Endhirngrube, der fossa cranii nasalis (fossa olfactoria) befindet sich oben eine Öffnung, die unter dem processus zygomaticus des Stirnbeins mit einem Blutgefäß nach außen tritt. Die Endhirngrube wird zum größten Teil vom Stirnbein und nur nasal vom Siebbein gebildet. Zur Aufnahme der beiden Riechkolben, der bulbi olfactorii dienen zwei kleine Vertiefungen, welche durch eine Knochenleiste, die crista galli, getrennt werden. Seitlich und unten befindet sich das foramen ethmoidale.

### B) Die Kieferhöhle. (Abb. 10 u. 11)

Die Kieferhöhle, der sinus maxillaris ist beim Pferd nach Ellenberger u. Baum (2) im Bereich des Oberkieferbeins, des Tränenbeins und des Jochbeins, beim Sumpfbiber dagegen liegt sie ganz im Bereich des Oberkieferbeins. Die Begrenzung der Oberkieferhöhle von außen ist kaudal eine Senkrechte durch die unter dem processus zygomaticus des Stirnbeins liegende, kleine Öffnung,

dorsal eine durch das foramen lacrimale gehende Wagrechte, oral ein durch das foramen lacrimale gefälltes Lot und ventral eine durch die fissura orbitalis gehende Wagrechte. Der sinus maxillaris stellt im ganzen eine große, lufthaltige Höhle dar, welche nur medial etwa in Höhe des foramen lacrimale eine Verbindung mit der hinteren Nasenhöhle besitzt. Die Oberkieferhöhle hat beim ausgewachsenen Sumpfbiber einen Inhalt von 0,7 ccm.

### C) Die Stirnmuschelhöhle. (Abb. 9—11)

Nach Ellenberger u. Baum (2) besteht beim Pferd die Stirnmuschelhöhle, der sinus conchofrontalis aus der Stirn- und Muschelabteilung; die gleichen Verhältnisse sind auch beim Sumpfbiber. Die Stirnabteilung liegt oberhalb der medial gelegenen Muschelabteilung, die nach vorn an Größe abnimmt. Das vordere Ende der Stirnmuschelhöhle liegt kurz hinter der Oberkieferzwischenkiefernaht, die obere Begrenzung bildet das Stirnbein und Zwischenkieferbein, die untere eine schräge Gerade vom processus zygomaticus des Stirnbeins zum vorderen, unteren Ende des foramen infraorbitale und die kaudale ein Lot, das kurz vor dem processus zygomaticus gefällt wird. Die Stirnmuschelhöhle steht in ihrem hinteren Teil mit dem Siebbeinlabyrinth in Verbindung. Das Fassungsvermögen beträgt bei einem ausgewachsenen Sumpfbiber 3 ccm.

Eine Keilbein- und eine Gaumenbeinhöhle konnte ich nicht feststellen.

## Die Zähne des Sumpfbibers.

Das Gebiß eines ausgewachsenen Sumpfbibers besteht aus vier Schneidezähnen und sechzehn Backenzähnen. Die Zahnformel lautet: $\frac{1}{1}$ J, $\frac{0}{0}$ C, $\frac{1}{1}$ P, $\frac{3}{3}$ M. Die Schneidezähne unterscheiden sich schon rein äußerlich von den Backenzähnen durch Form, Gestalt und Aufbau. Sie bestehen aus Dentin und Schmelz mit einer Pigmentschicht. Bei meinen für das Nasenbein angefertigten, mikroskopischen Schnitten an einem vier Monate alten Sumpfbiberfetus waren auch Querschnitte von den Schneidezähnen getroffen worden. Hier konnte ich den feineren Aufbau der Schneidezähne verfolgen und stellte fest, daß in der Mitte der Pulpakanal, rings herum das Zahnbein und nur an der facies labialis eine dickere Schmelzlage sich befand. Ungefähr aus der Mitte des extraalveolären Teiles eines Schneidezahns aus dem Oberkiefer habe ich mit einer Laubsäge eine dünne Knochenplatte herausgesägt und aus dieser durch Reiben zwischen zwei Milchglasplatten einen Dünnschliff hergestellt. Es stellte sich hierbei heraus, daß das Zahnbein des Sumpf-

bibers überaus brüchig ist, sodaß vor Beendigung des Dünnschliffes die feinen Zahnblättchen öfters in kleine Trümmer zerbrachen. Ein etwa 100 $\mu$ dicker Dünnschliff wurde nach entsprechender Vorbereitung in Canadabalsam eingebettet. An der facies labialis des Dünnschliffes konnte ich einen 570 $\mu$ dicken Schmelz feststellen, der auf seiner lateralen Seite in Dicke von ungefähr 50 $\mu$ mit gelbem Farbstoff imprägniert ist. Die Oberfläche dieser Schmelzlage ist durch zahlreiche Vertiefungen und leistenähnliche Erhebungen ausgezeichnet. Unter dem Schmelz befindet sich die substantia eburnea mit den deutlich ausgeprägten Dentinröhrchen, die auch Interglobularräume beherbergen, nach welchen die Dentinröhrchen eine kurze Strecke noch weiter in die substantia adamantina laufen. Der Schmelz läßt an manchen Stellen deutlich, an anderen wieder weniger ausgeprägt, zwei verschiedene Richtungen der Schmelzfasern erkennen, die sich in einem Winkel von etwa 60 Grad überschneiden. Nach der facies contacta bzw. facies liber des Nagezahns hin wird der Schmelz fortschreitend dünner, sodaß er am Übergang von der lingualen in die labiale Fläche vollkommen verschwindet. Diese Grenze des schmelzüberdeckten und schmelzfreien Zahnes ist auch makroskopisch in Form einer feinen Rille erkennbar, die übrigens in ihrem Verlauf deutlich gekennzeichnet ist durch den auffallenden Farbunterschied der gelbbraunen Schmelzpartie gegenüber dem weißen Zahnbein. Die Pigmentschicht ist nur dem extraalveolären Zahnteil aufgelagert. Der Schneidezahn verläuft bogenförmig, und die Krümmung am Oberkieferzahn ist stärker als am Unterkieferzahn. Sie hat bei einem sechs Monate alten Sumpfbiber im Oberkiefer einen Durchmesser von 26 mm, sodaß die beiden Zähne mit ihren Enden aneinandergelegt fast einen ganzen Kreisbogen bilden. Am Unterkiefer ist der Durchmesser etwa 50 mm. Durch die Abnützung wird der Schneidezahn vorn meißelartig zugeschärft, da der nur auf der labialen Seite vorhandene Schmelz härter als das Dentin ist und so eine schräge Reibefläche entsteht. Die Länge der Schneidezähne beträgt beim oberen 58 mm und beim unteren 59 mm. Die Schneidezähne haben offenbleibende Wurzelkanäle, sodaß sie ständig weiterwachsen. Durch die fortwährende Abnützung besteht die Möglichkeit, daß die Pulpahöhle eröffnet wird. Nach Weber (6) ist dies auch der Fall, aber die Pulpahöhle ist schon vorher in ihrem extraalveolären Teil mumifiziert worden, sodaß der Zahn funktionstüchtig bleibt. Der Wurzelkanal des Oberkieferschneidezahns beginnt oberhalb des ersten Molaren, während der des Unterkiefers unterhalb des zweiten Molaren seinen Anfang nimmt. Die Schneidezähne sind schon bei der Geburt vorhanden und haben eine keilförmige Gestalt. Die sechzehn Backenzähne setzen sich aus vier Praemolaren und zwölf Molaren zusammen. Es sind schmelzfaltige Zähne, was

besonders schön an den Reibeflächen zu sehen ist. Im Gegensatz zu den Schneidezähnen handelt es sich hier um Zähne mit später abgeschlossenem Wurzelkanal, also auch abgeschlossener Pulpahöhle. Die Reibeflächen der Oberkieferbackenzähne stehen schräg nach außen und die des Unterkiefers schräg nach innen. An den wenigen Schädeln mit Altersangaben, die ich zur Verfügung hatte, konnte ich unter Heranziehung der Altersbestimmung bei Walther (5) feststellen, daß bei der Geburt außer den erwähnten Schneidezähnen zwei Backenzähne im Durchbrechen begriffen sind. Für den Durchbruch des dritten Backenzahnes gibt Walther ein Alter von drei Monaten an und für den vierten ein Alter von vier und mehr Monaten. Ich hatte einen sechs bis sieben Monate und zwei sechs Monate alte Schädel zur Verfügung, bei denen jedoch nur drei Backenzähne vorhanden waren. Auf Grund meines geringen Materials mit Altersangaben, ist es mir nicht möglich, einen Altersbestimmungsschlüssel aufzustellen, sondern ich kann nur das bestätigen, was Walther bereits in seinem Buch erwähnt hat.

## Schlußbetrachtung.

Am Schluß meiner Arbeit stelle ich die Ergebnisse zusammen, die bei meiner Untersuchung des Sumpfbiberschädels mir als neu oder bemerkenswert erschienen:

1. Das Zwischenscheitelbein ist paarig und nur bei jungen Tieren zu erkennen, da die Nahtstellen sehr bald mit dem Scheitelbein verschmelzen.
2. Die Scheitelbeine verschmelzen bei ausgewachsenen Tieren miteinander, während die Nahtstellen der Stirnbeine und Nasenbeine bis ins spätere Alter bestehen bleiben.
3. Die Stirnbeine zeigen vom Schädeldach nach außen verlaufende, dreieckige processus zygomatici und haben unter diesen je ein kleines Blutgefäßloch. Im Augenhöhlenteil befindet sich nasal eine Spalte, für die noch kein Name vorhanden ist und die ich wegen der Spaltverbindung der Nasenhöhle mit der Augenhöhle am skelettierten Schädel als fissura nasoorbitalis bezeichnet habe.
4. Die Gelenkgrube für den Unterkiefer ist im Schläfenbein längsgestellt.
5. Die beiden fissurae palatinae sind so lang, daß sich an deren Bildung auch noch das Oberkieferbein beteiligt.
6. Die Zwischenkieferbeine senden dorsal je einen zum Stirnbein verlaufenden Fortsatz aus, den ich wegen der Verbindung mit dem Nasenbein und Stirnbein als processus nasofrontalis bezeichnet habe.
7. Die in den Nasenbeinen nahe den lateralen Rändern regelmäßig auftretenden Löcher sind Knochenkanäle, die Bindegewebe mit Blutgefäßen enthalten.

8. Die Gaumenbeine sind bei allen mir zur Verfügung stehenden Schädeln miteinander verschmolzen, selbst bei einem geburtsreifen Jungen ist am Gaumenbein bereits keine Naht mehr zu sehen.
9. Ein selbständiges und durch Naht getrenntes Flügelbein konnte ich nicht feststellen.
10. Beide Unterkieferhälften sind knorpelig miteinander verbunden und können gegeneinander federnd bewegt werden. Die processus angulares werden beiderseits von zwei Knochenleisten begrenzt. Die zum processus condyloideus hinaufgehende Knochenleiste trägt in ihrer Mitte das langgestrecke foramen mandibulare.
11. Die Oberkieferhöhle liegt ganz im Bereich des Oberkieferbeins und hat einen Inhalt von 0,7 ccm.
12. Die paarige Stirnmuschelhöhle ist mit je 3 ccm Fassungsvermögen die größte lufthaltige Kopfhöhle beim Sumpfbiber.
13. Die Nagezähne des ausgewachsenen Sumpfbibers tragen auf dem Dentin labial aufgelagerten Schmelz von über 0,5 mm Dicke. Letzterer trägt bereits kurz vor Austritt aus dem Zahnfach sowie extraalveolär eine gelbbraune Pigmentschicht. Die Seiten- und Lippenflächen sind von dünnem, farblosem Schmelz umsäumt.
14. Der Tränenkanal beginnt in der Augenhöhle mit zwei Öffnungen, ist am Anfang sehr weit und nimmt bis zur Mündung in die Nasenhöhle an Durchmesser ab.

Meinem verehrten Lehrer, Herrn Professor Dr. A. O. Stoß, Vorstand des Anatomischen Institutes der Tierärztlichen Fakultät der Universität München, spreche ich sowohl für die Zuweisung der Aufgabe als auch für seine wertvolle Unterstützung bei meiner Arbeit meinen ergebensten Dank aus. Des weiteren danke ich Herrn Dr. Behringer, der sich um die Besorgung des Materials in entgegenkommender Weise bemüht hat, und Herrn Oberlinner für seine freundliche Beratung und Unterstützung bei Anfertigung der Photographien.

## Schrifttum.


1. Bolk, Göppert, Kallius, Lubosch: Handb. d. vergl. Anatomie d. Wirbeltiere. Bd. IV, S. 972—973. Verl. Urban & Schwarzenberg, Berlin-Wien 1936.
2. Ellenberger u. Baum: Handb. d. vergl. Anatomie d. Haustiere. 17. Aufl. Verl. J. Springer, Berlin 1932.
3. Paulli S.: Über Pneumaticität d. Schädels b. d. Säugetieren. Heft III, S. 539—541. Verl. W. Engelmann, Leipzig 1900.
4. Spuhler V.: Das Skelett v. Cavia porcellus L. in Gegenbaurs morph. Jahrb. (Ztschr. f. Anat. u. Entwicklungsgesch.) Bd. 81, Heft 3. Verl. Akadem. Verlagges. m.b.H., Leipzig 1938.
5. Walther: Der Sumpfbiber-Nutria. 3. Aufl. Verlag F. C. Mayer, München 1937.
6. Weber M.: Die Säugetiere. Bd. 1, S. 55, 104. Bd. 2, S. 241—246, 271, 291. 2. Aufl. Verl. G. Fischer, Jena 1928.

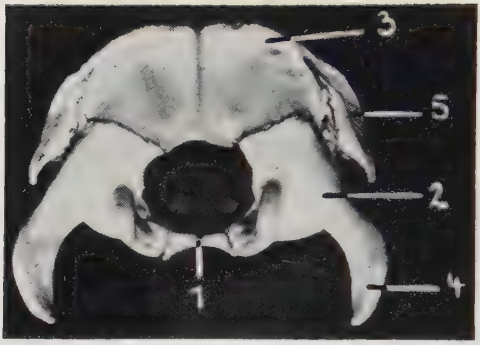


Abb. 1.

Hinterhauptsbein. Nackenteil. Natürliche Größe.
1 = pars basilaris; 2 = partes laterales; 3 = squama occipitalis;
4 = proc. jugularis; 5 = proc. lateralis.

Abb. 2.

Ganzer Schädel nach Abtragung der Nasenbeine. Dorsalansicht.
Natürliche Größe. 1 = Hinterhauptsbein; 2 = Zwischenscheitelbein;
3 = Scheitelbein; 4 = Schläfenbein; 5 = Stirnbein; 6 = Pflugscharbein.

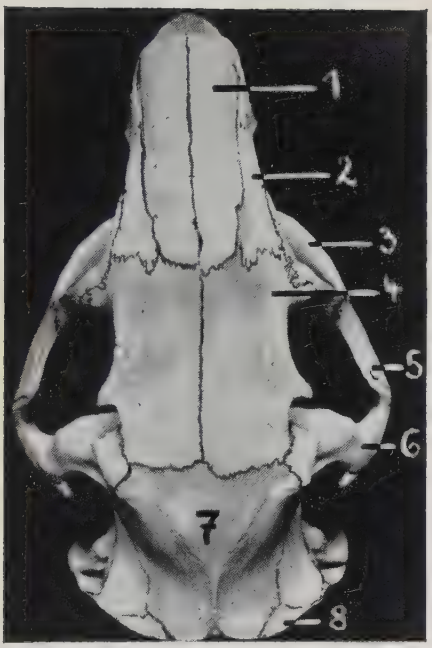


Abb. 3.
Ganzer Schädel. Dorsalansicht. Natürliche Größe.
1 = Nasenbein; 2= Zwischenkieferbein; 3 = Oberkieferbein;
4 = Stirnbein; 5 = Jochbein; 6 = Schläfenbein; 7 = Scheitelbein;
8 = Hinterhauptsbein.

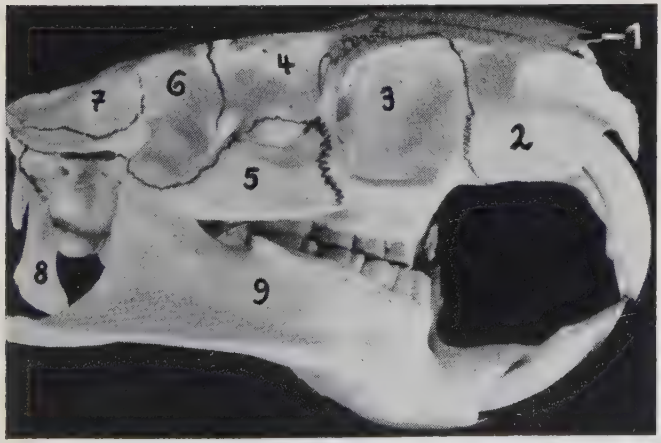


Abb. 4.
Ganzer Schädel. Seitenansicht. Natürliche Größe.
1 = Nasenbein; 2 = Zwischenkieferbein; 3 = Oberkieferbein;
4 = Stirnbein; 5 = Jochbein; 6 = Schläfenbein; 7 = Scheitelbein
8 = Hinterhauptsbein; 9 = Unterkiefer.

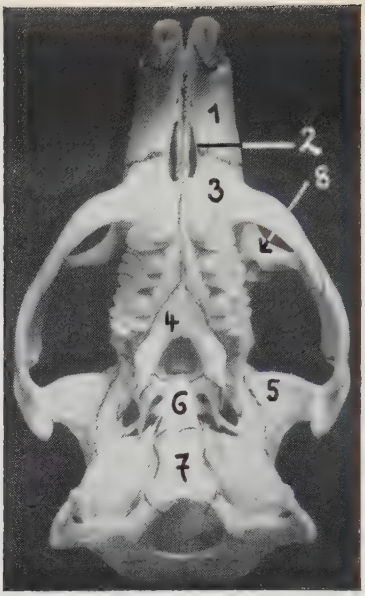


Abb. 5.
Ganzer Schädel. Ventralansicht. Natürliche Größe.
1 = Zwischenkieferbein; 2 = fissura incisiva; 3 = Oberkieferbein;
4 = Gaumenbein; 5 = Schläfenbein; 6 = Keilbein; 7 = Hinterhauptsbein;
8 = foramen infraorbitale.

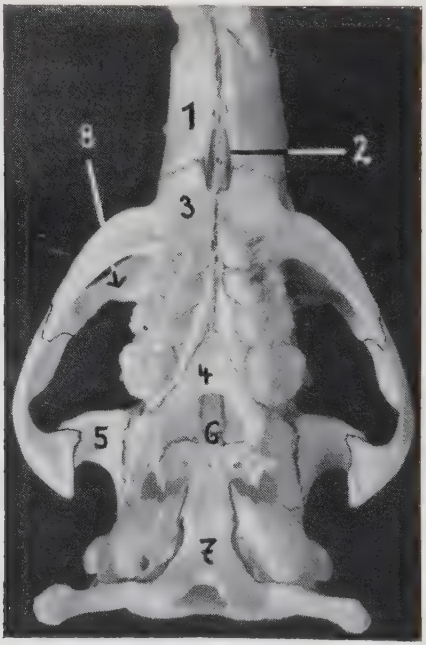


Abb. 6.
Text wie in Abb. 5.

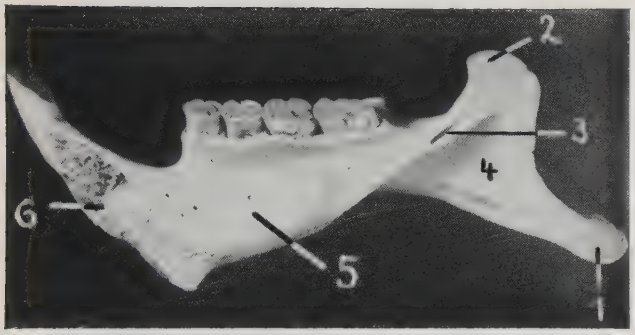


Abb. 7.

Unterkieferhälfte. Medialansicht. Natürliche Größe.
1 = proc. angularis; 2 = proc. condyloideus; 3 = foramen mandibulare; 4 = fossa pterygoidea; 5 = corpus; 6 = symphysis mandibulae.

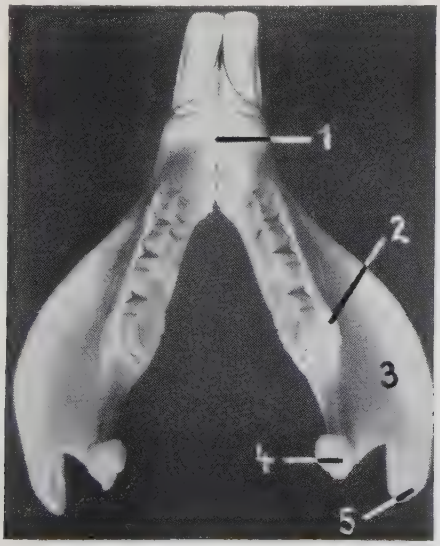


Abb. 8.

Unterkiefer. Dorsalansicht. Natürliche Größe.
1 = symphysis mandibulae; 2 = proc. coronoideus; 3 = fossa musculi masseterici; 4 = proc. condyloideus; 5 = proc. angularis.

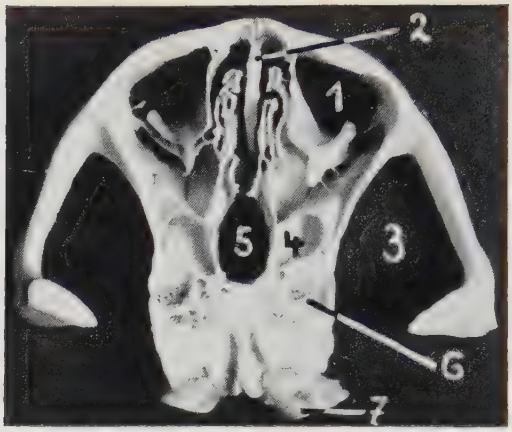


Abb. 9.

Transversalschnitt am oralen Ende der Stirnbeine. Von vorn gesehen. 1½fache Vergrößerung.
1 = Stirnmuschelhöhle; 2 = lamina perpendicularis; 3 = foramen lacrimalis; 4 = canalis lacrimalis; 5 = Nasenhöhle (Septum entfernt); 6 = Alveolargrund des Nagezahns; 7 = Molar 1.

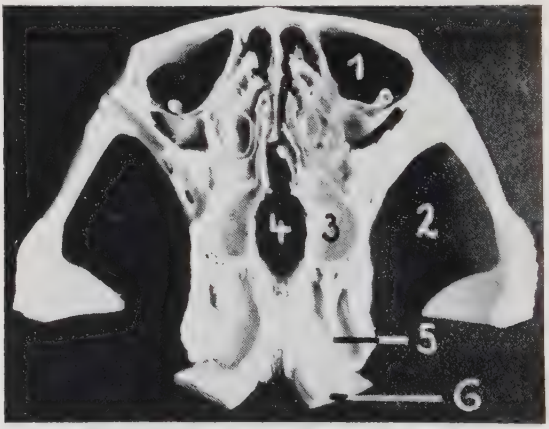


Abb. 10.

Dasselbe Schädelsegment wie in Abb. 9. Von hinten gesehen. 1½fache Vergrößerung.
1 = Stirnmuschelhöhle; 2 = for. infraorbitale; 3 = Oberkieferhöhle; 4 = Nasenhöhle; 5 = Alveole von M 2; 6 = Molar 1.

Abb. 11.
Transversalschnitt hart hinter der Umrandung des for. infraorbitale.
Von vorn gesehen. 1½fache Vergrößerung.
1 = Stirnmuschelhöhle; 2 = Kieferhöhle; 3 = hintere Nasenhöhle;
4 = Molar 2.

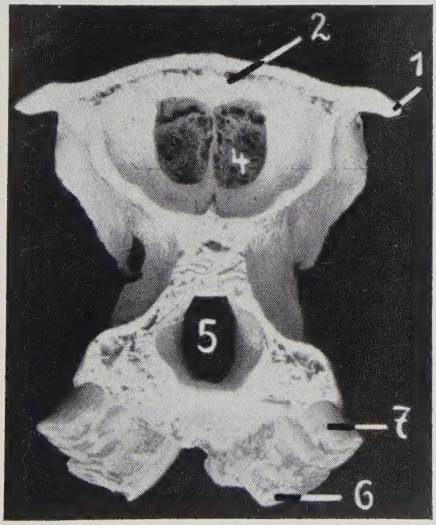


Abb. 12.
Dasselbe Schädelsegment wie in Abb. 11. Von hinten gesehen.
1½fache Vergrößerung.
1 = proc. zygomaticus d. Stirnbeins; 2 = Diploe d. Stirnbeins;
3 = Schädelhöhle; 4 = lamina cribosa; 5 = hintere Nasenhöhle;
6 = M 2; 7 = M 3.

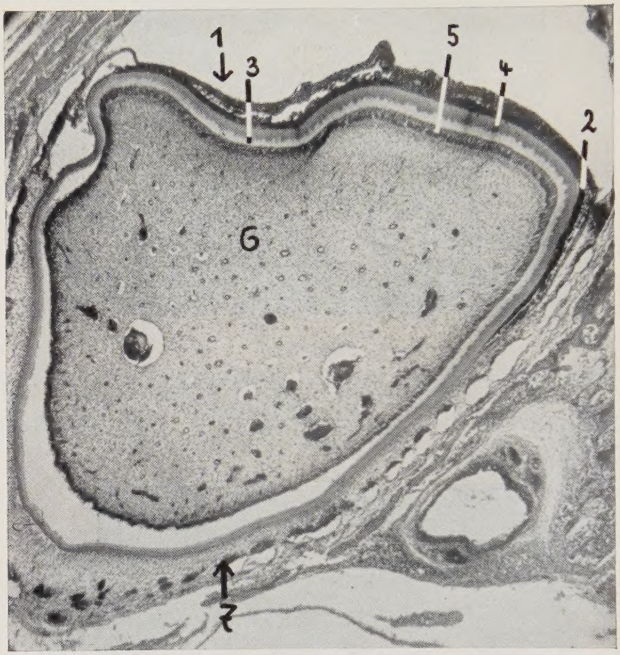


Abb. 13.

Querschnitt eines Nagezahnes vom Sumpfbiber. Vergrößerung 1 : 80. Färbung Haemalaun-Eosin.
1 = facies labialis; 2 = Pigmentschicht; 3 = substantia eburnea; 4 = substantia adamantina; 5 = Odontoblasten; 6 = Pulpahöhle; 7 = facies lingualis.

## Lebenslauf.

Ich, Kurt Siefke, wurde am 4. Mai 1913 als Sohn des Tierarztes Adolf Siefke und seiner Ehefrau Adele, geborene Aufschneider, in München geboren. Nach vierjährigem Besuch der Volksschule trat ich in Frankfurt am Main in das Goethe-Gymnasium ein. Mit der 1927 erfolgten Übersiedlung meiner Eltern nach Berlin kam ich an die Kaiser-Friedrich-Schule zu Berlin-Charlottenburg und bestand dort 1933 die Reifeprüfung. In den Jahren 1933 bis 1938 studierte ich in München und Berlin Tierheilkunde und beendete die tierärztliche Prüfung am 24. Juni 1938. Im Sommer 1935 genügte ich meiner halbjährigen Arbeitsdienstpflicht. Vom Oktober bis Dezember 1938 war ich am Schlacht- und Viehhof München als Praktikant tätig. Im Februar 1939 wurde ich zum Heeresdienst eingezogen.